Aus dem Städtischen Krankenhaus
Neumünster i. H.
Direktor: Dr. Graf

STANFORD UNIVERSITY MAY 31 1932

Über chirurgische und zahnärztlich-orthopädische Maßnahmen zum Ausgleich der Progenie und Makrogenie

(an Hand einer im Städtischen Krankenhaus in Neumünster vorgenommenen Operation)

Inaugural-Dissertation

zur Erlangung der Doktorwürde
der hohen medizinischen Fakultät
der Christian-Albrechts-Universität zu Kiel

vorgelegt von

Zahnarzt Herbert Claußen
aus Kiel-Gaarden

Kiel 1931

Druckerei der Kieler Zeitung G. m. b. H.

Aus dem Städtischen Krankenhaus
Neumünster i. H.
Direktor: Dr. Graf

Über chirurgische und zahnärztlich-orthopädische Maßnahmen zum Ausgleich der Progenie und Makrogenie

(an Hand einer im Städtischen Krankenhaus in Neumünster vorgenommenen Operation)

Inaugural-Dissertation

zur Erlangung der Doktorwürde
der hohen medizinischen Fakultät
der Christian-Albrechts-Universität zu Kiel

vorgelegt von
Zahnarzt Herbert Claußen
aus Kiel-Gaarden

Kiel 1931

Druckerei der Kieler Zeitung G. m. b. H.

Meinen Eltern!

Nr. 15.
Rektoratsjahr 1930/31.
Referent:
Prof. Dr. Löhr.
Korreferent: Geh. Med.-Rat
Prof. Dr. Anschütz.
Zum Druck genehmigt:
Prof. Dr. Schröder,
Dekan.

Auf allen Gebieten der gesamten Medizin sind in den letzten Jahren wichtige Fortschritte gemacht worden. So hat auch die Behandlung der Zahn- und Kieferdeformitäten einen besonderen Aufschwung erfahren, hauptsächlich wohl auf orthopädischer Basis mit chirurgischer Unterstützung, aber auch durch rein chirurgische Maßnahmen. Besonders aus der langjährigen gemeinsamen Kriegsarbeit auf dem Gebiete der Kieferchirurgie und -orthopädie haben Chirurg und Zahnarzt eine Fülle von Anregungen erhalten und konnte ihre Leistungen zum Wohl des Vaterlandes an der Fülle des behandelten Menschenmaterials erproben, zu alten Erfahrungen bessere hinzufügen und auf der Basis neuer weitere Perspektiven eröffnen. Hauptsächlich diese Erfahrungen haben zu einem sehr großen Teil dazu beigetragen, daß die Chirurgie, und speziell die Kieferchirurgie, heute eine sehr hohe Stufe erreicht hat. Dazu kommt, daß Chirurg und Zahnarzt gelernt haben, mehr als es sonst wohl der Fall gewesen wäre, ihre Arbeit zu ergänzen und zu einem Erfolge zu führen. Gegenseitige Anregungen ergaben sich aus dieser Zusammenarbeit, und zwar sowohl für die chirurgischen Maßnahmen des Arztes wie für die technischen des Zahnarztes.

Die Erfolge der vor dem Kriege ausgeführten operativen Eingriffe am Kiefer hatten einmal unter dem Fehlen dieser gegenseitigen Verständigung zwischen Arzt und Zahnarzt zu leiden, andererseits reichten die Erfahrungen auf allgemeinchirurgischem sowie speziell kieferchirurgischem Gebiet, das bekanntermaßen sehr schwierige Operationsverhältnisse bietet, nicht aus, um eine befriedigende Lösung herbeizuführen. Daher haben auch die Ergebnisse, die in der Literatur über derartige Operationen angeführt werden, sehr verschiedene Resultate gehabt.

Viele Erfahrungen, die während des Krieges auf kieferchirurgischem und orthopädischem Gebiet gemacht wurden, lassen sich von der Kieferfrakturbehandlung auf andere Maßnahmen in der allgemeinen Praxis übertragen.

Da die überaus gute Heiltendenz, die sich hier fast stets in dem von der Fraktur betroffenen Gewebe zeigte, zur baldigen Regeneration und Wiedervereinigung des zerstörten Knochens führte, kam man dazu, auch schlecht und in unrichtiger Stellung verheilte Frakturstücke wieder zu lösen und mit Hilfe zahnärztlich-orthopädischer Maßnahmen in die normale Lage zurückzubringen. Die bei solchen Durchtrennungen gemachten Erfahrungen zeitigten dann auch so gute Erfolge, daß es sehr nahe lag, mit Überlegung dieses „rédressement forcé“ auch den Mißbildungen des Unterkiefers gegenüber anzuwenden.

Das Verantwortungsgefühl hat sich im Laufe der Zeit gestärkt, und es kann Patienten, die mit komplizierten Brüchen, ausgedehnten Kieferdefekten oder falsch verheilten Kieferkörperteilen zum Arzt kommen, vertrauensvoller und mit sicherem Empfinden zu einer Operation geraten werden, zu deren Entschluß immerhin ein gewisser Mut gehört. Sodann begegnet man häufig Patienten mit Mißbildungen der Kiefer, wo man von vornherein sagen kann, daß eine rein orthopädische Behandlung nicht in Frage kommt. Man wird dann auch in solchen Fällen durch einen operativen Eingriff kosmetisch und funktionell gute Erfolge erzielen. Das soll jedoch nicht heißen, daß man nun sofort und in jedem derartigen Fall zum Messer greifen soll, sondern, wo es irgend möglich erscheint, soll man versuchen, derartigen Deformitäten auf orthopädischem Wege zu begegnen, denn man muß sich immer der Schwere eines chirurgischen Eingriffes bewußt bleiben. Wenn man wohl hauptsächlich nur bei Kindern die orthopädische Regulierung erfolgreich anwenden wird, so sind doch auch bei Erwachsenen, wie z. B. Pfaff mitteilt, ausgezeichnete Erfolge mit rein orthodontischer Behandlung erzielt worden. Diese Art der Behandlung und die Indikation dazu wird späterhin noch zu erörtern sein. Wo aber der chirurgische Weg angezeigt ist, soll man ihn beschreiten, und der Chirurg und Zahnarzt zusammen den Eingriff ausführen, der zum physiologisch guten Gebrauch der Kiefer und zur kosmetischen Verbesserung führt.

Ich will mich hier mit der Beseitigung einer Kieferdeformität beschäftigen, deren Vorkommen relativ häufig ist (bei ungefähr $1^1/_2$ % aller Menschen), und die ihren Träger durch die außerordentliche Auffälligkeit zwingt, den Arzt zwecks Behandlung und Beseitigung aufzusuchen. Es handelt sich um eine sogenannte Progenie und Makrogenie. Zu diesen kommt noch die „scheinbare Progenie" hinzu.

Rein äußerlich betrachtet ist zwischen diesen drei Arten keine scharfe Grenze zu ziehen. Die Deformität äußert sich in einer mehr oder minder starken Verschiebung der unteren Zahnreihe nach vorn und infolgedessen in einem Vorstehen des Kinns. Die unteren Schneidezähne, welche normalerweise von den oberen ein Stück überdeckt werden, greifen beim Kieferschluß vor die oberen Zähne.

Überschreitet diese Verschiebung nicht die Breite eines Prämolaren, so kann noch eine einigermaßen funktionstüchtige Kautätigkeit resultieren. Es entsteht dann ein Gebiß, dessen Zahnstellung dem normalen entgegengesetzt ist. Der Kiefer gleicht sich dieser veränderten Bedingung in seinem Wachstum an, und es kommt zu einer leidlich brauchbaren Scherenwirkung dieses Gebisses. Dann ist auch die Gesichtsentstellung, die bei hochgradiger Ausbildung des Kiefervorstandes zu einem recht ungünstigen Unterschied von einem normalen führt, nicht so stark. Sie kann sogar das Profil in der Richtung beeinflussen,

daß Menschen mit einer derartigen Gesichtsveränderung bisweilen energisch und gut aussehen (Richard Wagner). Eine hochgradige Ausbildung dieser Abweichung vom normalen ist aber unter allen Umständen recht ungünstig, und damit kommen wir auf die großen Nachteile der Progenie und Makrogenie, die kosmetischer und funktioneller Art sind.

Das Profil ist ausgesprochen häßlich. Die Menschen erhalten durch das vorstoßende Kinn den Ausdruck des Aggressiven, oft Brutalen, und das Unglück für den Betreffenden liegt außerdem noch darin, daß seine physiognomische Einschätzung mit seinem Charakter durchaus in Widerspruch stehen kann, was tiefe seelische Bedrücktheit auslösen muß.

Die Vertiefung der Nasolabialfalte andererseits läßt das Gesicht oft älter, vergrämter und bekümmerter erscheinen, als es in Wirklichkeit ist.

Durch veränderte Muskelbeanspruchung und das Vorragen des Unterkiefers gleichzeitig tritt der Jochbogen deutlicher hervor, und es entsteht ein mongolischer magerer Gesichtstyp.

Die Unterlippe, die mit der oberen nicht recht zum Schluß kommt, springt auf und bekommt infolge der Austrocknung Rhagaden. Sie kann sich dann entzünden und verdickt sich allmählich.

Wenn es auch meistens nur diese erwähnten kosmetischen Veränderungen im Gesichtsausdruck sind, die den Patienten zum Chirurgen führen, so spielt die funktionelle Störung, die diese Anomalie hervorruft, nicht eine minder große Rolle. Wie anfangs schon erwähnt, kann bei geringerem Vorbiß eine leidlich gute Kauwirkung erzielt werden. Auch das Abbeißen kann dann noch ganz gut im Bereich der Eckzähne und Prämolaren erfolgen.

Handelt es sich jedoch um eine hochgradige Progenie oder um eine Makrogenie, so wird der Kauakt zu einer Tätigkeit des Zerquetschens herabgemindert. Ein Abscheren der Speisen ist überhaupt nicht möglich, da nur die Molaren sich an einigen Punkten berühren. Sehr häufig ist dies auch nicht einmal möglich, da der Unterkiefer durch seine vorgerückte Stellung gegenüber dem Oberkiefer zu breit erscheint. Beim Schließen des Kiefers verschwindet also der obere Zahnbogen vollkommen in dem unteren.

Kommen schon ältere Patienten zu uns mit Klagen über vollkommene Unmöglichkeit des Kauens, so kann bei diesen als Ursache noch hinzutreten, daß die Molaren kariös zerstört sind. Hat vorher eine leidliche Zerkleinerung der Speisen stattfinden können, so ist diese jetzt vollkommen unmöglich geworden.

Folgezustände sind Magen- und Darmerkrankungen wie z. B. chronische Verstopfung. Die dauernde Öffnung des Mundes führt zur Austrocknung des Rachens und damit zu chronischer Pharyngitis, zu Anginen und Tonsillenhypertrophien. Auch das Zahnfleisch erleidet Schädigungen, neigt zu Hypertrophien. Die

Zähne werden durch die dauernde Nichtbeanspruchung locker, und wachsen aus der Alveole heraus, zeigen also bald Erscheinungen einer Paradentose. Durch das Bestreben des Progenikers, mit den Zähnen des Oberkiefers in irgendeinen, wenn auch fehlerhaften Schluß zu kommen, erfahren die Molaren des Unterkiefers durch die Eigenart des Aufbisses eine Einwärtsdrehung (Schiefstellung), die ebenfalls zur Paradentose oder einer Periodontitis führen kann. Die Zunge vergrößert sich, da sie sich den größeren Raumverhältnissen im Munde anpaßt. Dies führt sekundär zum Zurückbleiben (Verkürzen) des Oberkiefers infolge ungenügenden Zungendrucks nach oben. Die Sprache wird lispelnd und undeutlich. Der Unterkieferknochen wird schmaler, und der Kieferwinkel, der normalerweise 120° (etwa) beträgt, vergrößert sich bis zu etwa 140°.

Man ist heute auf Grund wissenschaftlicher Arbeiten auf den Gebieten der Anthropologie, Physiologie, Physik usw. gegenüber früheren Zeiten zu einer tieferen Einsicht über den Begriff der Kieferanomalien gekommen. Man hat ihre Funktionsstörungen und ihren Einfluß auf die benachbarten Teile und auf den Gesamtorganismus genauer studiert und ist damit einer erfolgreichen Therapie nähergekommen. Über die Ursachen jedoch, die in einem jeden einzelnen Fall zu einer Deformität geführt haben, hat trotz rastlosen Forschens eine vollkommene Klarheit noch nicht geschaffen werden können. Das mag an dem häufigen Zusammentreffen verschiedener ursächlicher Momente liegen, die eine eindeutige Erklärung der Entstehung einer Anomalie verhindert. Wenn auch alles herbeigezogen worden ist, was zur Klärung aller umstrittenen Fragen notwendig ist, so wird es doch noch eine Reihe mühevoller Arbeiten kosten, um eine Sichtung vorhandener Ansichten über das Wesen der Deformitäten im Bereich des Kiefers herbeizuführen.

Wenn ich zu Anfang die Einteilung der Unterkieferanomalien folgendermaßen gab:

1. scheinbare Progenie (oder falsche Progenie),
2. wahre Progenie,
3. Makrogenie,

so erfolgte sie auf Grund ihrer ursächlichen Entstehung.

In bezug auf das Wort „scheinbar" bei dem ersten Punkt muß vorweg erklärt werden, daß mit dem Begriff „Progenie" immer eine Deformität des Unterkiefers gemeint ist, also der Begriff „Progenie" unmittelbar an den Begriff „Unterkiefer" gebunden ist, so daß schon hieraus zu entnehmen ist, daß bei dieser zunächst zu behandelnden Form der Anomalie, der Pseudoprogenie, die typischen Veränderungen der Unterkieferform fehlen. Über 90 Prozent aller Progenien sind „optische Täuschungen", die durch eine Retrognathia praemaxillaris hervorgerufen sind (Herbst). Dies kann bedingt sein durch vererbte mangelhafte Entwicklung des Oberkiefers gegenüber der des Unterkiefers, die sich schon im Kindesalter zeigt.

Die Ursache des ausbleibenden Wachstums kann aber auch in frühzeitigem Verlust der ersten oberen bleibenden Molaren, im oberen Eckzahnverlust mit nachfolgendem Zurücktreten der oberen Zähne in die Zahnlücke liegen. Auch kann natürlich der bleibende Eckzahn verlagert und retiniert sein, der so eine Lücke im Gebiß schafft, in die die anderen Zähne dann rücken. Das verhindert oder macht ein weiteres Wachstum des Oberkiefers überflüssig (Kantorowicz).

Die scheinbare Progenie findet man ferner im Greisenalter, bedingt durch Zahnverlust im Oberkiefer bei erhaltenen unteren Zähnen. Hierher gehören auch die arthrogenen Pseudoprogenien der Erwachsenen.

Bei der wahren oder echten Progenie kommen die verschiedensten Ursachen in Frage. Bei ihr kann die Protrusio Mandibulae total, alveolar oder auch nur mental sein, je nachdem, ob der ganze Kiefer vergrößert ist, ob die Kinnplatte vornübergeneigt ist oder nur der Zahnbogen.

Die echte totale Progenie ist vielfach eine Anomalie der Anlage. Kantorowicz schreibt darüber: „Die Vererbung der Progenie scheint nach dem Mendel'schen Typus vor sich zu gehen Und zwar scheint die Unterkiefergröße dominantes Merkmal zu sein. Demnach haben etwa 50 Prozent der Nachkommenschaft diese Anomalie. Berühmte Beispiele der Vererbung dieser Anomalie liefert uns in Fülle das Habsburgische Geschlecht, wo sich die Anomalie bei sämtlichen Mitgliedern dieses Hauses in drei Jahrhunderten feststellen läßt. Im Mediceer-Geschlecht, wo ebenfalls die Progenie zu Hause war, haben wir ein weiteres Beispiel dominanter Vererbung."

Die Deformität kann andererseits in einem vererbten Mißverhältnis zwischen normalem Oberkiefer und stark entwickeltem Unterkiefer bestehen. Die Folge ist, daß beim Artikulieren der Milchschneidezähne die unteren vor den oberen aufeinander treffen. Wir finden also schon im Milchgebiß die ungünstige Okklusion, die erhalten bleibt und sich auch auf das bleibende Gebiß überträgt.

Henschen und Schwarz geben als Ursache der Progenie kongenital bedingte ontogenetische Anomalien der Kieferanlage an.

Der größte Teil der Progenien wird wohl erworben. Es gibt verschiedene Möglichkeiten ihrer Entstehung.

Sie bilden sich durch Kieferverkürzung im Oberkiefer infolge frühzeitiger Extraktion eines Milchzahnes oder der bleibenden ersten Molaren. Der Oberkiefer bleibt infolgedessen in seinem Wachstum zurück, während der Unterkiefer sein Wachstum vollendet.

Wir hätten dann jetzt also den Zustand, wie wir ihn bei der falschen Progenie gesehen haben. Vielfach jedoch holt der Oberkiefer infolge Durchbrechens der übrigen bleibenden Zähne sein vernachlässigtes Wachstum nach. Da der Biß aber durch die schon vorhandenen bleibenden Zähne festgelegt ist, folgt der

Unterkiefer dem Oberkiefer in seinem Wachstum und das Resultat ist eine Mesialverlagerung des Unterkiefers, die durch eine Vergrößerung des ganzen Mandibularkörpers bedingt sein kann, durch eine Verflachung des Kieferwinkels oder aber durch ein Vorrücken des Gelenkköpfchens aus seiner Pfanne. Das Typische dieser letzten Art der erworbenen Progenien ist also, daß sie durch Distaldruck in ihre Gelenkpfanne zurückgebracht werden können, so daß eine annähernd normale, meist allerdings höchstens nur in Kopfbiß sich äußernde Artikulation geschaffen werden kann.

Bruhn berichtet: „Brophy nimmt als primäres ursächliches Moment für das Vortreten des Unterkiefers eine Lockerung der Gelenkbänder an, die eine Verschiebung des Unterkiefers nach vorn erlaubt. Sind die Vorderzähne des Unterkiefers vor ihre Antagonisten getreten, dann wird der Unterkiefer durch den ständigen, von rückwärts auf seine Vorderzähne wirkenden Druck mehr und mehr nach vorn geschoben. Dadurch kommt der breitere hintere Teil des Unterkiefers dem schmaleren, vorderen Teile des Oberkiefers gegenüber zu stehen. Der Biß trifft nun nicht mehr, wie normal, die Wangenhöcker der unteren Molaren, sondern richtet sich mehr gegen die Zungenhöcker. Dadurch tritt eine Kippung der Molaren zungenwärts und zugleich eine Drehung des Kieferkörpers ein, dessen unterer Rand nach außen tritt. Gleichzeitig vollzieht sich allmählich eine Vergrößerung des ganzen Unterkieferbogens, auf den von seiten des Oberkiefers nicht mehr, wie dies der Norm entspricht, die Ausdehnung einschränkende, sondern, mit dem jeweiligen Durchbruch der bleibenden Zähne zunehmend, dieselben fördernde Momente einwirken.“ Wir finden diese Entwicklung bestätigt durch die Tatsache, daß beim Säugling eine derartige Progenie überhaupt noch nicht bemerkt wird, während sie sich nach dem Durchbruch der bleibenden Zähne bis zum Alter von 25 Jahren derartig entwickeln kann, daß dann eine orthodontische Regulierung überhaupt nicht mehr in Frage kommt.

Andererseits kann das ererbte Mißverhältnis zwischen Ober- und Unterkiefer, das sich nicht unbedingt in einer Progenie zu äußern braucht, sondern in vielen Fällen nur zu einer fehlerhaften Artikulation führt, die Ursache dafür abgeben, daß sich eine Progenie entwickelt. Durch ein sehr starkes Abschleifen der Höcker des Milchgebisses, das diese fehlerhafte Artikulation hervorruft, wird die Artikulation höchst unbestimmt und nicht fixiert. Der obere Zahnbogen wird beim Durchbruch der oberen Frontzähne beträchtlich vergrößert, während der Unterkiefer in seinem Wachstum noch zurückbleibt. Damit eine Artikulation zustande kommt, muß der Unterkiefer nach mesial vorgeschoben werden. Dieser kommt dadurch in Mesialbiß, indem er ein wenig in seiner Pfanne an den Gelenkhöcker herantritt. Oftmals übernimmt die Führung eines solchen progonen Bisses ein in eine Extraktionslücke hineingewachsener Zahn. Dies findet

sich besonders häufig, weil gerade bei der Progonie durch kritikloses Entfernen der ersten bleibenden Molaren recht viel Unheil angerichtet wird (Kantorowicz).

Für die normale Einstellung des Gebisses ist es von besonderer Wichtigkeit, daß eine richtige Nasenatmung ausgeübt wird, da nur hierbei ein richtiger Kau- und Zungendruck getätigt wird. Es wird durch den normalen Kaudruck, der nicht nur beim Kauakt selbst, sondern auch beim Leerschlucken und beim Aufeinanderpressen der Zähne bei Ruhe zur Geltung kommt, ein dauernder Druckreiz auf den Knochen ausgeübt, ein Reiz, der für die normale Entwicklung des Kiefers sehr wichtig ist. Ist diese richtige Druckverteilung gestört, was durch dauernde Mundatmung z. B. infolge von Rachenwucherungen hervorgerufen sein kann, so kann man auch hierbei eine Progenie erwarten. Der abnorme Gebrauch der Kaumuskeln führt ebenfalls zu übermäßiger Reizentwicklung des Kiefers und zum Ausbleiben der normalen Winkelbildung.

Die normale Entwicklung des Kiefers kann aber auch gestört werden durch Krankheitsprozesse während der Wachstumszeit, die das Bild einer Progenie ergeben können. Wir haben da z. B. an Gelenkerkrankungen wie eine Arthritis in der Kindheit zu denken. Sie kann nach ihrer Ausheilung zur Verschiebung des ganzen Unterkiefers führen. Tritt in der Jugend eine Luxation des Kiefergelenks z. B. infolge Traumas auf, die nicht rechtzeitig reponiert wird, so bleibt das Bild der Progenie erhalten. Der Gelenk- und Bandapparat verödet, resp. er erfährt arthritische Veränderungen, die zur teilweisen oder völligen Ankylose führen können.

Die weitere Entstehungsursache beruht auf einer Kieferostitis. Sie kann der Anlaß sein zu einem pathologischen Wachstum des ganzen Unterkiefers zwecks Knochenneubildung.

Zu den Krankheiten, die eine Progenie bedingen, gehören ferner diejenigen, die infolge mangelhafter Verkalkung eine abnorme Weichheit und Nachgiebigkeit des Knochens entstehen lassen. In erster Linie wäre hier die Rachitis zu nennen, die zur Bildung eines flachen Kieferhalses und eines großen Unterkiefers führt. Von Einfluß auf die Formung des Kiefers scheint auch die veränderte Tätigkeit der Drüsen zu sein, die für den Kalkstoffwechsel von Wichtigkeit sind. Lues und Tuberkulose zeigen ihre Wirkung auch bei der Entwicklung des Knochensystems.

Wir finden die Progenie auch bei angeborenem Zahnmangel. Trotz vollständiger Zahnlosigkeit findet enormes Längen- und Breitenwachstum des Unterkiefers mit starker Kinnprominenz statt. Auch eine Überzahl von Zähnen im Unterkiefer kann eine Wachstumserhöhung hervorrufen.

Zu den rein mechanischen, progenieerzeugenden Ursachen gehört die passive Vergrößerung der Mund- und Zungengeschwulste. Der dauernde Druck z. B. der Zunge bei der

Makroglossie verhindert eine normale Entwicklung des Unterkiefers. Er wird ohne Frage mesialwärts ausweichen. Die unter einer in der Jugend mehr labilen Spannung stehenden Knochenbälkchen sind noch verhältnismäßig leicht beeinflußbar, und langsam weichen die Sponiosaschichten dem Druck. Beim Erwachsenen stößt dieser Druck naturgemäß auf einen stärkeren Widerstand. Der Knochen ist hier in seiner Form fertiggestellt, und die Auswirkungen des Geschwulstdruckes werden voraussichtlich nicht so stark in Erscheinung treten wie beim jugendlichen Knochen. Aber immerhin wird die Größe des Druckes, die mit dem Wachsen des Geschwulstes sich dauernd steigern wird, schließlich ein Vorrücken des Unterkiefers bewirken können.

Es gibt dann noch gelegentlich beobachtete Progenien, die auf Grund schlecht verheilter Frakturen mit reichlicher Kallusbildung entstehen können. Aber auch ein Narbenzug kann eine Progenie bewirken.

Die drei zuletzt erwähnten Ursachen brauchen nicht unbedingt eine totale Progenie zu erzeugen, sondern sie werden in den meisten Fällen wohl nur eine alveoläre Progenie hervorrufen, weil der Druck bezw. Zug, der auf den Kiefer ausgeübt wird, fast nur im vorderen, also alveolären Teil der Mandibula einwirkt. So sehen wir denn nicht selten, daß nur die Schneidezähne mit ihren knöchernen Alveolen im Winkel von dem übrigen Kieferkörper mesialwärts vorgeneigt sind. Diese Art der Progenien gehört zu denjenigen, die weniger störende Erscheinungen machen. Vielfach ist sie durch in früher Jugend geübte Gewohnheiten ausgebildet worden wie Daumenlutschen, Vorziehen des Unterkiefers mit den Fingern oder mit dem Lutschbeutel und das Beißen auf die Oberlippe.

Bei der mentalen Progenie, die sich in einem Vorstehen des ganzen Kinnteils äußert, kommen als Ursachen im wesentlichen die durch Krankheiten bedingten Veränderungen im Wachstum oder in der Neubildung, die nur im mentalen Teil der Mandibula wirken, in Frage. Ich habe sie schon mit bei den Ursachen der totalen Progenie erwähnt. Sie entstehen durch Anschmelzung überzähliger Kinnknöchelchen, durch pathologisches Wachstum nach einer Ostitis oder durch Knochenneubildung bei Osteomyelitis.

Ich komme nun zu der Entstehung der dritten Art der Unterkiefer-Deformitäten, der Makrogenie. Sie gehört zu den Störungen, die das Gesichtsbild des Trägers am meisten beeinträchtigen. Sie äußert sich in einem enormen Größenwachstum des gesamten Unterkiefers, das auf der Funktionsstörung einer Drüse mit innerer Sekretion beruht, und zwar der Hypophyse. Man findet bei Menschen mit derartigen Deformitäten eine im Röntgenbild erkennbare Hypertrophie der Hypophyse, die mit einer Überfunktion einhergeht. Da die Hypophyse ein wachstumregelndes Organ ist, so machen sich Störungen in der

Funktion dieser Drüse derart bemerkbar, daß bei normalen erwachsenen Menschen plötzlich ohne erkennbare Ursachen ein erneutes Wachstum der gipfelnden Teile des Körpers einsetzt wie Nase, Kinn, Hände, Lippen, Zunge, Füße usw. Es ist dies das Krankheitsbild der Akromegalie. Wir finden also eine starke ausladende Vergrößerung des gesamten Unterkieferkörpers. Während bei den schon erwähnten Progenien die fehlerhafte Größe des Kiefers und das mangelhafte Verhältnis zwischen Ober- und Unterkiefer in vielen Fällen bereits vor der Geburt und in vielen anderen Fällen schon im Kindesalter entwickelt wird, kommt es bei der Makrogenie bei vollkommen ausgewachsenen Menschen zur plötzlichen Ausbildung dieser Vergrößerung des Kiefers. Man kann die ursächliche Krankheit, die Akromegalie, durch Operation zur Heilung bringen. Die entstandenen Entstellungen bilden sich natürlich nicht wieder von selbst zurück, und so ist in solchen Fällen der Chirurg vor die Aufgabe gestellt, die entstandene Mißbildung zu korrigieren.

Zur Makrogenie rechnet man auch die Veränderungen, die auf Grund einer Funktionsstörung der kalkstoffwechselregulierenden Epithelkörperchen beruht. Man trifft sie hauptsächlich bei Kindern als Begleit- oder Folgeerscheinung der Rachitis. Man kennt auch avitaminotische Makrogenien, thyreogene und Kastrations-Makrogenien, die auch durch Störungen der Drüsen mit innerer Sekretion hervorgerufen sind. Die Art dieser Störungen ist noch nicht endgültig geklärt, wie denn die Forschung über die Wirkung der Drüsen mit innerer Sekretion noch nicht alle Zusammenhänge voll hat erfassen können.

Wenden wir uns nun den Möglichkeiten der Beseitigung der Mißbildungen zu, die ja in zweifacher Hinsicht zu wünschen wäre, erstens in kaufunktioneller und zweitens in kosmetischer, so müssen wir zunächst den Wert der ursächlichen Diagnose anerkennen. Die Behandlungsweise wird sich danach richten müssen, ob eine Anomalie in der Jugend oder im vorgerückten Alter zur Beseitigung kommt, ob sie ererbt oder erworben wurde. Man wird nicht alle Progenien nach demselben Schema behandeln. Die Therapie richtet sich in jedem Fall nach der Ursache. Man wird dann viel bestimmter einen guten Erfolg zu erwarten haben.

Es gibt zwei große Behandlungsmethoden, die rein orthodontische und die rein chirurgische. Dazwischen erscheinen dann noch Methoden, die beide miteinander verbinden. Da die chirurgische Operation am Kiefer immerhin ein Eingriff von ziemlicher Bedeutung ist, sollte, wie schon eingangs erwähnt wurde, zunächst das Augenmerk auf eine evtl. orthodontische Behandlung gerichtet werden.

Mit Hilfe von kontinuierlich oder intermittierend wirkenden Kräften, mit Drahtbogen, Gummizügen, Federn, Schrauben, sind wir in der Lage, nicht nur die Zähne, sondern auch zugehörende

Kieferpartien mit zu beeinflussen. Der enge Kiefer wird gedehnt, der weite verengt, der kleine gestreckt, dabei die Beziehung beider Kiefer zueinander gewürdigt und die physiologischen Beziehungen der korrespondierenden Zähne in Wechselwirkung gebracht, d. h. normale Okklusion geschaffen. Solange die Wirkung sich bewegender Zähne auf An- und Abbau der Kieferknochen auszuüben ist, solange kann man auch die beabsichtigte Formveränderung in der Konfiguration der Kiefer herbeiführen. Hier aber sind uns Grenzen gesetzt. Nur der jugendliche Knochen wird die Möglichkeit einer ausgedehnten Transformierung ohne Schaden geben können, d. h. also in einem Stadium, in dem noch das Milchgebiß oder erst die ersten bleibenden Zähne vorhanden sind (Cohn-Stock).

Wenn wir Verhältnisse antreffen, bei denen der Unterkiefer nur sein Bett verlassen hat, aber noch jederzeit durch Distaldruck seine normale Stellung einnehmen kann, so haben wir nichts weiter zu tun, als die oberen Schneidezähne um soviel zu protrudieren, bis sie die unteren überragen. Wir verwenden den einfachen Angleschen Bogen oder eine schiefe Ebene, die in wenigen Wochen den gewünschten Erfolg herbeiführen. Durch das Vorstehen der oberen Schneidzähne ist dem Unterkiefer der Weg nach mesial verlegt und die normale Okklusion tritt ein.

Handelt es sich um eine angeborene oder erworbene schwere Anomalie, so macht Kantorowicz den Vorschlag, daß man durch distal gerichtete Kräfte versucht, die Protrusio auszugleichen, nachdem man im Prämolaren- oder Eckzahngebiet eine Lücke geschaffen hat. Die intermaxillären Gummizüge, die am Unterkiefer am glatten Bogen, am Oberkiefer dagegen am Schraubbogen, der zugleich die Frontzähne nach vorn drückt und den Kiefer auch expandieren soll, wirken, können eine normale Okklusion schaffen.

Über die Ergebnisse dieser orthodontischen Behandlungen hat Hauptmeyer röntgenologische Untersuchungen angestellt. Er zeigt an einer Reihe von Röntgenbildern, wie die Regulierung eines solchen Falles z. B. mit der schiefen Ebene zur Aufrichtung und breiteren Entwicklung des aufsteigenden Astes führt, wie der Winkel aus einem stumpfen mehr zu einem rechten wird und wie die Kieferbögen sich immer mehr einander angleichen und schließlich eine normale Okklusion entsteht.

Wie schon gesagt, ist es vom Alter des Patienten und vom Grad der Anomalie abhängig, ob ein solches orthodontisches Vorgehen Erfolg verspricht oder nicht. In nicht ganz seltenen Fällen werden sich allerdings wichtige Gründe finden, die gegen ein rein orthodontisches Vorgehen sprechen. In diesen Fällen wird das gemeinsame Eingreifen von Chirurg und Zahnarzt zum Ziele führen.

Ich bemerkte bereits, daß die Berichte in der Literatur der Vorkriegszeit über erfolgreiche chirurgische Beseitigung der Progenie und Makrogenie recht spärlich sind. Es sind im Laufe der Jahre verschiedene Versuche gemacht worden, diese Anomalie auf diesem Wege zu beheben, da man früh einsah, daß die wahre Progenie und Makrogenie kein dankbares Feld für rein zahnärztliche Maßnahmen bot. In der ersten Hälfte des vorigen Jahrhunderts war, nachdem Dupuytren 1812 die erste Unterkieferresektion ausgeführt hatte, gerade von deutschen Chirurgen wie v. Mursinna, v. Graefe, v. Walther u. a. die Technik derartiger Operationen erfolgreich ausgebaut worden; aber alle Angaben beziehen sich nur auf Operationen, die wegen rein chirurgischer Erkrankungen der Kiefer, wie Exostosen, Sarkome, Carcinome und Phosphornekrosen ausgeführt wurden. Gleichzeitige Progeniebeseitigung wurde wohl nur dann gemacht, wenn der zu operierende Patient zufälligerweise eine derartige Anomalie hatte. Der Grund mag darin liegen, daß man in früheren Zeiten über kosmetische Operationen — denn als solche wurden sie damals angesehen - wohl noch anders dachte als heute, sie wahrscheinlich als Luxus bezeichnete, und daß man eine in der mangelnden Operationstechnik und Erfahrung begründete Scheu vor allen nicht unbedingt erforderlichen Eingriffen hatte. Außerdem war man sich weder über den Kaumechanismus noch über die Möglichkeit einer ausreichenden Retention der Knochenfragmente im Klaren. Gerade dieser letzte Umstand mag sehr viel dazu beigetragen haben, daß die Progenieoperationen sehr selten ausgeführt wurden und dann auch mehr oder weniger Zufallsergebnisse zeitigten. Erst als man eingesehen hatte, daß nach ausgeführter Operation eine sachgemäße Retention den Ausschlag für das Gelingen eines derartigen Eingriffes gab, ging man mit einer sicheren Prognose an die doch verhältnismäßig schwere Aufgabe heran.

Wenn die Chirurgen in früheren Jahren ohne die Hilfe des Zahnarztes auszukommen suchten, so sahen sie aus den Erfolgen recht bald die Notwendigkeit einer Zusammenarbeit ein. Die einzelnen Fälle, die im Laufe der letzten 100 Jahre in der Literatur beschrieben sind, kommen im Verlauf der Besprechung der verschiedenen Operationsarten noch zur Erwähnung.

Es sind eine ganze Reihe von Vorschlägen für eine erfolgreiche chirurgische Beseitigung der Progenie und Makrogenie im Laufe der Zeit gemacht worden, die mit wechselndem Erfolg angewandt wurden.

Es bieten sich uns fünf verschiedene Möglichkeiten eines chirurgischen Eingriffes, deren Vor- und Nachteile ich nun zeigen möchte. Sie gehen mit einer Ausnahme alle mit einer Durchtrennung des Unterkieferknochens und nachfolgender Fixierung der Teile einher.

1. Gelenkoperation,
2. Eingriffe am Kieferhals,
3. Osteotomie am Kieferwinkel,
4. Osteotomie am horizontalen Kieferast und
5. Eingriffe am aufsteigenden Kieferast.

Die erste Art der Operation, die Gelenkoperation, kommt für alle die Progenien in Frage, die hervorgerufen sind durch eine beiderseitige Gelenkerkrankung mit nachfolgender Ankylose oder durch eine infolge Trauma entstandene Veränderung der Kondylen und Verödung des Gelenks. Außerdem kann das Gelenkköpfchen zur starken Hypertrophie gebracht sein durch pathologische Prozesse.

Die Operation besteht in einer beiderseitigen Resektion des ganzen Gelenkes und Zurückbringen des gesamten Unterkiefers. Da der Operationsgang im großen und ganzen einem später zu berichtenden ähnlich ist, braucht er hier nicht beschrieben zu werden.

Diese Art der Operation ist ausgeübt und beschrieben worden von Jaboulay, Bérard, Berger, Mazzoni, Ziepfel und Dufourmentel. Während erstere dafür eintraten, daß diese Gelenkresektion nur dann ausgeführt wurde, wenn anfangs erwähnte Gründe vorlagen, so glaubte Defourmentel sie auch auf alle Fälle mit gesundem Gelenk ausdehnen zu können. Das scheint sehr gewagt, und es ist nicht ganz einzusehen, wie nach Opferung beider Gelenkverbindungen bei so ausgedehnter Rückverlagerung ein neues, für den Kauakt ausreichendes Gelenk entstehen sollte. Es widerstrebt diese Technik um so mehr, als es sich gerade um das Kiefergelenk handelt, welches infolge seiner vielseitigen Bewegungsmöglichkeiten, die alle zur Ausübung des normalen Kauaktes nötig sind, ein höchst kompliziertes und wertvolles Gelenk darstellt. Ein gleichzeitig vorhandener offener Biß kann nicht oder schwer mit korrigiert werden und die orthodontische Nachbehandlung ist sehr erschwert.

Die Eingriffe am Kieferhals kommen nur in Frage bei posttraumatischen Progenien mit schlechtgeheilten Halsbrüchen. Sie werden selten angewandt und spielen eine untergeordnete Rolle.

Hat die Progenie ihre Ursache in einer erheblichen Verflachung des Kieferwinkels und nur geringer Längenvergrößerung des horizontalen Astes, so dürfte wohl die Resektion eines schmalen Dreiecks am Kieferwinkel mit oberer Basis und nachfolgender Verschiebung die geeignetste Methode sein (Ernst, Harsha 1912, Gilmer 1915, Ley). Ernst, der die Operation zuerst ausführte, verlegte den Eingriff gerade in diesen Teil des Kiefers, weil er dort in der Lage ist, den außerordentlich stumpfen Winkel spitzer zu gestalten. Er geht subperiostal ein, holt ein etwa rechtwinkliges Dreieck aus dem Knochen heraus

mit der Spitze nach dem Kieferrande, drückt den aufsteigenden Ast nach hinten und setzt den horizontalen Ast zurück und dagegen. Nach dem chirurgischen Eingriff werden die Zahnbögen, die vorher mit Drahtschienen versehen sind, fest miteinander verankert, um ein Lösen der Knochensegmente zu verhindern. (S. Abbild.)

[aus Krueger]

Eine zweite Möglichkeit einer Operation am Kieferwinkel besteht in einem von Cryer angegebenen halbkreisförmigen kinnwärts konvexen Bogenschnitt mit nachfolgender Drehung des Kieferbogens. Diese Schnittführung ist einfach und bei genügender Fixierung auch rasch konsolidationsfähig. Es wird dadurch zwar die Kinnpartie samt den Schneidezähnen gehoben, dafür aber die Gegend der Molaren gesenkt, so daß eine normale Artikulation nicht eintreten kann. Dagegen wäre diese Operationsart geeignet, wenn mit der Progenie ein offener Biß vergesellschaftet ist. Sie genügt allerdings auch nicht für alle Formen des offenen Bisses.

Als dritte Art der Kieferwinkeloperationen kommt eine Schrägosteotomie von hinten nach vorn oben mit Gleitverschiebung der Fragmente in Betracht.

Die Operationsorte, die am häufigsten benutzt werden, sind die horizontalen und aufsteigenden Kieferäste. Derartige Eingriffe kommen für alle Fälle der Progenien und Makrogenien

in Frage. Gerade die Versuche, am horizontalen Ast Keilresektionen auszuführen, sind am frühesten unternommen worden. Wenn sie teilweise scheiterten, so lag das daran, daß verschiedene wichtige Vorbedingungen, die unbedingt erfüllt werden mußten, nicht beachtet wurden.

Sehr wichtig ist, wie schon früher erwähnt, die vorherige Behandlung des Patienten beim Zahnarzt. Der ganze Mund bezw. die Zähne müssen in Ordnung gebracht werden, alle schadhaften Zähne gefüllt und die Wurzelreste entfernt werden.

Als zweites muß festgestellt werden, ob und wie eine Schiene angebracht werden kann, die später den Knochenteilen den nötigen Halt geben und sie in ihrer Stellung fixieren soll. Darüber wird noch später zu sprechen sein.

Sehr wichtig ist ferner, daß bei der Operation eine Eröffnung der Mundhöhle vermieden wird. Dies gewährt Sicherheit gegen eine Infektion der Wunde, da die Mundhöhle immer sehr bakterienreich ist. Außerdem muß darauf geachtet werden, daß die großen Gefäße, Nerven und Nervenbündel geschont werden, um evtl. Lähmungen und Empfindungsstörungen nach der Operation vorzubeugen.

Da diese verschiedenen Vorbedingungen, die ein Gelingen einer derartigen Operation erst gewährleisten, von den ausführenden Chirurgen nicht genug beachtet wurden, mußten ihre Erwartungen in bezug auf schnelle und gute Heilung unter Erzielung eines funktionstüchtigen Gebisses teilweise enttäuscht werden.

Die Schnittführung, die am horizontalen Ast angewendet worden ist, ist verschieden angegeben worden. Besonders der winklige Sägeschnitt wurde oft empfohlen und erfolgreich angewandt.

Schon Angle, der verdienstvolle Begründer der modernen systematischen Orthodontie, berichtet über zwei Fälle der operativen Behandlung der Progenie, bei denen das Verfahren zu sehr verschiedenen Resultaten führte. Es handelte sich um zwei Patienten, die von Dr. Blair in St. Louis 1898 operiert wurden. Der eine Patient, ein 23jähriger Student, hatte eine Progenie, die sowohl funktionell wie ästhetisch außerordentlich störend war. Er wurde, ohne daß für eine zahnärztliche Vorbereitung gesorgt war, operiert. Es wurden kleine T-förmige Schnitte an beiden Seiten angelegt, der Kiefer freigelegt und von der lingualen Seite des Kiefers aus wurde mit einer doppelten Stichsäge, deren Blätter auf die Breite des zu resezierenden Stückes eingestellt wurden, eine Scheibe in der Gegend der Prämolaren herausgesägt. Es wurde jederseits je eine Knochennaht aus Kupferdraht angelegt. Ein Gipsverband folgte. Diese Art der Befestigung reichte jedoch nicht aus, es kam zu einer beträchtlichen Eiterung und die Kallusbildung blieb aus. Erst nachdem der jetzt gerufene Zahnarzt Dr. Whipple auf die

Nachbarzähne Metallbänder gesetzt, sie mit einer Schraube verbunden und den Oberkiefer und Unterkiefer fest mit Drahtligaturen verschnürt hatte, trat Heilung mit guter Okklusion der Frontzähne ein.

Dr. Whipple trat dann später dafür ein, daß in Zukunft Schienungsapparate schon vor der Operation auf dem zersägten und rekonstruierten Gipsmodell angelegt wurden. Die Bänder sollten vorher aufzementiert werden und nach der Resektion des Kieferteils miteinander verschraubt werden. Er behielt die Drahtnaht und den Gipsverband noch bei.

Trotz dieses Vorschlags wurde in New-Orleans ein zweiter Fall operiert, ohne daß man sich um eine Schienung kümmerte. Der Erfolg war, daß der Unterkiefer durch Nekrose fast ganz verloren ging und der Patient beinahe den Folgen der Operation erlag. Angle, der diesen Fall kritisiert, meint, daß der Mißerfolg nicht zu verwundern sei, da die Teile aus dem Kieferwinkel und nicht aus dem Körper entfernt wurden und die Kiefersegmente eigentlich gar keine Stütze erhielten, indem man sich mit je einer rohen Knochendrahtligatur als Fixierung begnügte. Eine dieser Ligaturen habe sich drei Tage nach der Operation gelockert und sei ausgestoßen worden. Angle hielt auch die von Whipple angegebene Schienung für unzulänglich und beschreibt seinerseits in seinem Buch „Okklusionsanomalien der Zähne" einen dreiteiligen Kappenverband, dessen Teile allen Zähnen aufzementiert und nach der beiderseitigen Exzision eines Segmentes aus der Bikuspidatengegend mit den Fragmenten zusammengeschoben und untereinander mit Schrauben verbunden wurden. Dieser Apparat wurde von I. A. Brown, der die Kappe nach dem Eingriff durch starke Bolzen verband, verbessert. In dieser Form ist der Apparat auch von Brophy erfolgreich angewandt worden.

Trotzdem die Notwendigkeit einer solchen Schienung wiederholt hervorgehoben wurde, kamen doch immer noch Fälle vor, bei denen sie weggelassen wurde. Wenn trotzdem Heilung eintrat, so ist das mehr oder weniger als Zufall zu bezeichnen.

v. Eiselsberg (1901) und v. Lalig (1908) benutzten die Gelegenheit, bei Patienten mit einer Progenie, die wegen Ektropiums des Unterkiefers mit offenem Biß infolge eines Dermoids in der Sublingualgegend und einer Makroglossie in Behandlung waren, indem sie nach der Beseitigung der Ursache an die Korrektion der Progenie und gleichzeitig des offenen Bisses herangingen. Es wird beiderseits ein V-förmiger Keil mit oberer Basis aus der Gegend der Backenzähne reseziert. Knochennaht mit Silberdraht. Heilung erfolgt erst nach zwei Nachoperationen wegen Fistelbildung.

Ferner beschrieb Floris den Fall einer 29jährigen Patientin, bei der er wegen Progenie eine beiderseitige Keilresektion aus dem horizontalen Ast mit den beiden ersten Molaren geplant

hatte. Als Schienung wurde der von Angle vorgeschlagene dreiteilige Kappenverband genommen. Die Operation wurde von Professor Kümmel (1909) zunächst nur rechts ausgeführt. Er glaubte, daß dadurch, daß er zweizeitig operierte, eine größere Sicherheit für die gute Heilung vorhanden sei. Er fürchtete sich offenbar vor dem völligen Loslösen eines ganzen Kieferteils aus seinem Ernährungsbereich. Die Heilung dauerte nach dieser einseitigen Operation recht lange und da eine einigermaßen gute Okklusion und ein verbessertes Aussehen eingetreten war, verzichtete die Patientin auf den Eingriff auf der zweiten Seite.

Auch Pickerill operierte 1912 aus Furcht vor Nekrose zweizeitig. Nachdem er auf der einen Seite ein 5—8 mm dickes Knochenstück mit den beiden ersten Prämolaren reseziert hatte, wartete er zwei Monate mit dem Eingriff auf der anderen Seite. Knöcherne Vereinigung trat ein, aber der Erfolg war nicht vollkommen, da nachher noch ein Vorbiß der unteren Zähne bestand.

Man wird zweckmäßig die zweite Etappe der Durchtrennung auf der anderen Seite sogleich nach der Kallusbildung ansetzen, um Korrekturen durch Beeinflussung des jungen Gewebes vornehmen zu können. Die Methode kommt nach Cohn-Stock dann in Frage, wenn wenig oder gar keine Zähne vorhanden sind, weil dann die Stützschiene keine ausreichende Fixierung der mobilisierten Mittelpartie gibt. Der intra- und extraorale Verband ist ungeeignet und die Drahtnaht der Knochenenden nicht ausreichend.

Progenieoperationen am horizontalen Ast haben ausgeführt: v. Esmarch, Rizzoli, Mayrhofer, B. H. B. Gessne und Deverges (1917), L. Schultz (1917), T. G. Aller (1917), Pichler (1918), Julliard (1920), Henschen-Schwarz (1927).

Der erste, der eine Progenieoperation am horizontalen Ast unter Berücksichtigung aller wichtigen vor und während der Operation zu treffenden Maßnahmen ausführte, war Pichler (Wien). Er schreibt darüber: „Durch Benutzung der zahnärztlichen Hilfsmittel und Erfahrungen konnte ich von vornherein die Prognose sicherer stellen. Indem ich mich durch Versuche an der Leiche überzeugte, daß es möglich sein müsse, die ganze Operation ohne Eröffnung der Mundhöhle subperiostal vorzunehmen, konnte ich auch einen vollkommen aseptischen Verlauf der Operation erhoffen."

Die Operation, die er zum Gegenstand eines eingehenden Berichts machte, wurde an einem Patienten mit hochgradiger Progenie (Schneidezahnvorstand 1½ cm) ausgeführt.

Um zunächst festzustellen, ob eine befriedigende Okklusion nach dem Eingriff zu erwarten sei, stellte Pichler zwei Gipsmodelle her, an denen er die Rückwärtsverschiebung um 1½ cm der beiden Zahnreihen vornahm. Es zeigte sich ein zufriedenstellendes Ergebnis.

Er ließ dann eine Schiene anfertigen, die die beiden Kieferfragmente in der zukünftigen Okklusionsstellung zum Oberkiefer fixieren sollte. Um die gewünschte Lage zu erhalten, wurde die Resektion am Gipsmodell ausgeführt und das Kiefermittelstück mit dem Oberkiefer in die bestmögliche Artikulation gesetzt. Da das Zusammenhalten der Stücke mit Hilfe der Zähne nur auf der rechten Seite, auf der ein Molar noch vorhanden war, möglich war, wurde die linke Seite mit einer Schröder'schen Gleitschiene versehen, die beim Öffnen und Schließen des Mundes den Kiefer in der reponierten Stellung zu halten imstande war. Sie bestand aus einem an der Unterkieferschiene sitzenden Dorn, der sich in einer an den Oberkieferzähnen befestigten Gleitschiene, die ihm als Führung diente, bewegen konnte. Dazu war auch im Oberkiefer eine Drahtschiene nötig.

Um festzustellen, ein wie großes Stück des Knochens reseziert werden müßte, kittete Pichler die in Gips reproduzierten unteren Zähne auf einen Unterkieferknochen von passender Größe auf, von dem der Alveolarfortsatz abgetragen war. Nun wurde durch Vergleich mit dem Modell die Größe des zu entfernenden Stückes ausgemessen. Dieses wurde dann herausgesägt, und zwar nicht durch zwei senkrechte parallele Sägeschnitte, sondern durch Schnitte, die etwa 6 mm vor dem unteren Kieferrand scharfwinklig nach vorn umbogen, so daß am unteren Rande des hinteren Fragmentes eine etwa 2 cm lange, nach vorn hervorragende Knochenzacke stehen blieb. Durch diese Art der Schnittführung wurde erreicht zunächst, daß eine größere Knochenberührungsfläche entstand, und dann, daß der Muskelzug, der an dem hinteren Knochenteil nach oben gerichtet ist, wirkungslos gemacht wurde. Pichler stellte dann zwei kleine Blechschablonen her, die er bei der Operation als Führung der Säge auf die äußere Kieferfläche auflegte.

Die Operation selbst war, nachdem man die obere Schiene vorher eingesetzt hatte, von dem Gesichtspunkt geleitet, daß unter allen Umständen eine Eröffnung der Mundhöhle vermieden werden müßte, um eine glatte Heilung zu bekommen. Daß es möglich war, eine Giglisäge um den Kiefer herumzuführen, ohne die Schleimhaut des Mundes zu verletzen, hatte Pichler am Leichenversuch bewiesen. Die Operation verlief ohne unvorhergesehene Zufälle. Die Arteria maxillaris externa wurde auf beiden Seiten unterbunden. Der Eingriff erfolgte unter Lokalanästhesie des Nervus mandibularis beiderseits. Etwa 1 cm unterhalb und parallel dem Unterkieferrand wurde ein 2—4 cm langer Schnitt bis auf den Knochen gelegt, das Periost vorsichtig gespalten und abgehebelt unter Vermeidung der Schleimhautverletzung nach oben hin. Dann wurde mit Hilfe einer Giglisäge, die um den Knochen herumgeführt wurde, das entsprechende Stück entfernt. Nach der Adaptierung der Sägeflächen wurde die untere Schiene ohne Schwierigkeit eingesetzt und mit der obe-

ren durch Drahtligaturen fest verbunden. Da aber auf der linken Seite doch die Möglichkeit vorhanden war, daß der hintere Kieferstumpf innen oder außen an dem Mittelstück vorbeigleiten könnte, wurden auf dieser Seite die beiden Fragmente durch eine Drahtnaht verbunden. Dann wurden die Wunden vernäht.

Die Heilung erfolgte per primam, aber es trat noch Eiterung aus den Drainstellen auf. Nach 19 Tagen wurden die Drahtligaturen entfernt und ein Öffnen des Mundes gestattet. Acht Wochen nach der Operation war der Kiefer links vollkommen fest, während rechts noch federnde Beweglichkeit bestand. Da die linke Fistel noch lange bestand, war eine Nachoperation nötig. Pichler nahm an, daß trotz der geübten Vorsicht eine Infektion von der Mundhöhle aus erfolgt war. Die Knochennähte wurden entfernt. Trotzdem blieb die Fistel noch fünf Monate lang bestehen.

Pichler glaubte, daß auf Grund der Tatsache, daß die knöcherne Vereinigung auf der rechten Seite recht spät eintrat und der rechte untere Molar ein Granulom an der Wurzelspitze zeigte, das in das neugebildete Knochengebilde hineinragte, wurzelbehandelte oder wurzelkranke Zähne, die sich in der Nähe des Operationsgebietes befinden, oder in dieses hineinragen, die Knochenneubildung verzögern bezw. verhindern könnten. Nach der Extraktion des Zahnes trat schnelle Festigung des Knochens ein.

Die Sensibilität in dem durch die Resektion abgetrennten Gebiet war vollkommen zurückgekehrt, nachdem 3½ Monate lang noch keine Spur von Empfindung in der Unterlippe nachzuweisen war. Auch die Zahnpulpen reagierten normal. Der ästhetische und funktionelle Erfolg war als gut zu bezeichnen.

Derartige Operationen am horizontalen Kieferast haben ebenfalls Hekker und W. Krueger ausgeführt. Die Operationsmethoden stimmten im großen und ganzen mit der Pichlerschen überein. Krueger bedient sich bei der Durchtrennung der Kiefer eines Bohrers einer elektrischen Bohrmaschine, mit dem er in den Linien der gedachten Resektionsbreite die Bohrlöcher nebeneinander setzt. Diese Bohrlöcher werden sogleich auf beiden Unterkieferseiten gesetzt, um möglichst lange Vorteil aus der Stabilität der Knochen zu ziehen. Dann werden mit dem Meißel die Brücken durchgeschlagen und die Zusammensetzung der Fragmente kann erfolgen. Von einer Knochennaht wird vollkommen Abstand genommen. Die äußere Wunde ist infolge ihrer Lagerung unter dem Kieferrande kaum sichtbar.

Ich wende mich jetzt der fünften Art der Progenieoperationen zu, nämlich dem Eingriff am aufsteigenden Kieferast. Sie wurde zuerst von Lane ausgeführt und später von Lindemann und Bruhn wiederholt. Auch G. Schmidt-München operierte in dieser Art sieben männliche Kranke erfolgreich. Der Knochenschnitt liegt hierbei etwa ¾ cm unter dem unteren Rande der Fossa semilunaris des Unterkiefers und etwa ½ cm über dem Foramen mandibulare, so daß also eine Durchtrennung des Nervus mandibularis vermieden wird.

Ich möchte einen kurzen Überblick über die anatomischen Verhältnisse des Operationsgebietes geben. Dieses liegt in der Regio facialis lateralis. Im unmittelbaren Anschluß an das Ohr, nach vorn etwa 2—3 cm reichend, oben fast den Jochbogen berührend und nach unten um den Rand der Mandibula herum bis in die Fossa retromandibularis sich erstreckend, liegt die Glandula parotis mit ihrem über den Musculus masseter ziehenden Ausführungsgang, dem Ductus parotideus. Sie liegt ziemlich oberflächlich in ihrer Fascie eingeschlossen. Innerhalb der Parotisloge treffen wir noch an: 1. die Arteria carotis externa mit ihren Ästen, 2. den Nervus facialis mit seinem Plexus parotideus, 3. die Vena jugularis externa, und 4. Lymphdrüsen und Lymphgefäße. Die Art. carotis ext. wird vollständig vom Drüsengewebe umhüllt und gibt nach vorn die Art. maxillaris int. ab, die vom Ramus mandibulae bedeckt zur Regio facialis lateralis profunda gelangt. Nach oben gibt sie noch die Art. temporalis superficialis ab, welche am oberen Ende der Drüse mit dem Nervus auriculotemporalis in die Regio temporalis eintritt, nachdem sie vorher die Art. transversa faciei abgegeben hat. Die Vena jugularis ext. gibt die Vena maxillaris int. und die Vena temporalis superficialis ab. Sie verläuft oberflächlich. In die Parotisloge gelangen der Nervus auriculotemporalis und

der Nervus facialis. Der erstere ist ein Ast des Nervus mandibularis. Er hat in der Parotisloge eine Verbindung zum Nervus facialis, ferner gibt er Äste zur Parotis und zum äußeren Gehörgang ab und zieht dann senkrecht zur Haut der Regio temporalis empor. Der Nervus facialis läuft, nachdem er aus der Parotisloge herausgetreten ist, oberflächlich zu den großen Gefäßstämmen nach vorn. Er wird allseitig von Drüsensubstanz umgeben und seine den Plexus parotideus bildenden Äste strahlen fächerförmig nach den oberen, mittleren und unteren Gesichtsmuskeln aus.

Wir sehen, daß die anatomischen Verhältnisse ziemliche Schwierigkeiten für den Eingriff bieten. Hauptsächlich die einzelnen verästelten Zweige des Facialis müssen bei der Schnittführung geschont werden. Der Operationsgang selbst läßt die Schwierigkeiten am besten erkennen.

Nach Jodalkoholinfektion des Operationsgebietes wird eine beiderseitige Einspritzung einer 2%igen Novokainlösung mit je drei Tropfen der Suprareninlösung 1 Prom. an den dritten Trigeminusast am Foramen ovale gemacht. Dann erfolgt im weiteren Abstand eine rautenförmige Unterspritzung der Haut mit ½ % Novokainlösung. Um den Nervus facialis zu schonen, muß der Hautschnitt parallel zu dem Verlauf seiner Fasern gehalten werden. Er beginnt unmittelbar am Ohrläppchenansatz und steigt schräg nach oben an in der Richtung stirnwärts ca. 1 cm am äußeren Augenwinkel und ½ cm am latteralen Augenbrauenende vorbei. Seine Gesamtlänge beträgt etwa 4 cm. Nach vorsichtigem Spalten der oberflächlichen Fascie präpariert man sich, jetzt meist stumpf vorgehend, um den oberen Teil der Parotis herum und dringt bis zum Knochen vor. Dann setzt man vier Langenbeckhaken ein und läßt den Wundtrichter kräftig dehnen. Das Periost wird dann nach allen Seiten kräftig abgehebelt, so daß der vordere Rand des Kieferastes erreicht wird und man eine klare Übersicht über den zu durchtrennenden Knochenteil gewinnt, soweit dies in dem sehr engen und tiefen Wundtrichter möglich ist. Anschließend wird der Knochen ¾ cm unterhalb der Incisura semilunaris über dem Foramen mandibulare in querer Richtung durchgemeißelt. Um ein Zersplittern des Knochens zu verhindern, führt man nur leichte Schläge auf einen kleinen scharfen Meißel. Außerdem soll dadurch ein grobes Eindringen in die unter dem Knochen liegenden Weichteile verhindert werden, speziell einer Verletzung der Art. max. int. vorgebeugt werden. Man kann auch eine Giglisäge um den Knochen herumführen und ihn durchsägen. Das hat aber den Nachteil, daß man leicht in dem unzugänglichen Gebiet ein Gefäß verletzt und es daraufhin zu starken Blutungen kommt. Hat man die eine Seite durchmeißelt, so tramponiert man die Wunde solange, bis auch die andere Seite durchtrennt ist. Man behält sich dadurch evtl. Nachkorrekturen vor. Der Knochen kann

dann nach der beiderseitigen Durchtrennung meist leicht nach hinten geschoben werden. Die Wunden werden daraufhin vernäht und drainierende Gummirohre eingelegt. Jetzt verbindet der anwesende Zahnarzt die intraoralen Schienen, die schon vor der Operation an den Ober- und Unterkieferzähnen festgesetzt wurden, miteinander, sofern die neue gute Artikulation, die vorher am Gipsmodell hergestellt war, erreicht ist. Die Nachbehandlung werde ich später erwähnen.

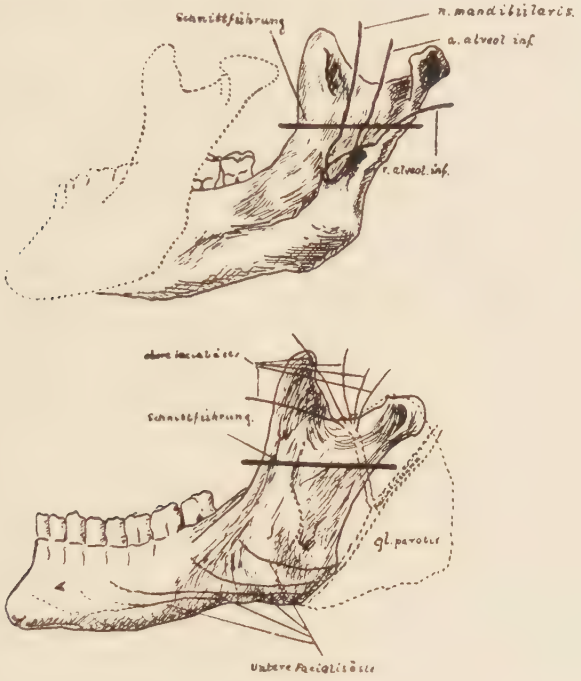

[Lindemann]

Wenn wir die beiden Methoden der Operation, nämlich der am horizontalen und am aufsteigenden Ast des Unterkiefers, miteinander vergleichen, so könnte man wohl im ersten Augenblick glauben, daß die erstere wegen der einfacheren anatomischen Verhältnisse am Unterkieferrand die günstigere ist. Aber sie bietet doch der anderen Methode gegenüber so viele Nachteile, daß der Eingriff am aufsteigenden Kieferast unbedingt vorzuziehen ist. Die Lindemann'sche Operation bietet vor allem die sichere Gewähr für eine vollkommene Asepsis dadurch, daß auf jeden Fall die Eröffnung der Mundhöhle verhindert werden kann. Diese Sicherheit bietet die andere Methode nicht, wie z. B. der Pichler'sche Fall zeigt. Wenn auch nicht sicher erwiesen ist, daß die Infektion von der Mundhöhle ausging, so ist doch die Wahrscheinlichkeit sehr groß, da doch die Operation sonst unter den Kautelen der Asepsis durchgeführt sein dürfte.

Dann muß für die Zurücksetzung des Kiefers am horizontalen Ast der nötige Platz geschaffen werden. Zu diesem Zweck müssen mindestens zwei Zähne auf jeder Seite geopfert werden, sofern nicht schon Lücken vorhanden sind. Das bedeutet neben dem Verlust der Zähne an sich auch einen ziemlichen Zeitverlust, da die Extraktionswunden erst wieder vollkommen verheilt sein müssen, um während der Operation keine Kommunikation der Schnittwunde mit der Mundhöhle zu ergeben. Diese beiden Nachteile fallen bei der Durchtrennung des aufsteigenden Astes weg.

Während diese Methode noch den Vorteil der einfachen Durchtrennung des Knochens bietet, die ohne weiteres ein Zurückversetzen des Kiefers und ein gutes Aufeinanderpassen der Knochenteile ermöglicht und ein Entfernen von Knochenstücken überflüssig macht, hat die Pichler'sche Methode die Schwierigkeit des doppelten Sägeschnittes. Wenn auch Krueger und König sen. überhaupt auf die Säge verzichten und zunächst mit dem Bohrer Bohrlöcher in den Knochen setzen und dann mit dem Meißel die zwischen den Löchern stehen gebliebenen Knochenbrücken durchschlagen, so bleibt doch immer die Gefahr der doppelten Pseudarthrose durch die doppelte Kontinuitätstrennung des Unterkiefers.

Dadurch werden auch die im Kanalis mandibularis verlaufenden Gefäße und Nerven durchtrennt und die Ernährung des ganzen losgelösten Bezirkes wenigstens für eine gewisse Zeit vollkommen unterbrochen. Man muß allerdings wieder zugeben, daß gerade im Gebiet des Unterkiefers eine große Regenerationstendenz besteht, die uns die Befürchtungen in diesem Falle nicht so hoch einschätzen läßt. Da wir beim Lindemann'schen Verfahren die Knochendurchtrennungslinie oberhalb der Eintrittsstelle der Arteria, Vena und Nervus mandibularis legen, ist die Gefahr des Durchschneidens derselben von vornherein ausgeschaltet.

Ferner bietet diese Methode nicht die Schwierigkeiten bei den Vorbereitungen. Es brauchen keine Messungen über Größe und Breite des zu resezierenden Knochenteils angestellt zu werden, noch hat man während der Operation nach der Schablone zu arbeiten, die doch sicher störend wirkt. Auch ist eine evtl. spätere orthodontische Nachregulierung bedeutend einfacher.

Der Vorwurf, den man der Lindemann'schen Operation macht, ist der, daß bei fast allen Fällen eine mehr oder minder in Erscheinung tretende Facialisschädigung eintritt. Wenn man auch durch die Art der Schnittführung, die parallel zu dem von der Parotis her schräg nach oben gehenden Facialisästen verläuft, größtmögliche Schonung dieses Nerven herbeizuführen sucht, so läßt es sich doch oft nicht vermeiden, daß die Fasern, wenn sie auch nicht gerade durchtrennt werden, doch durch den Druck der Langenbeckhaken in ihrer Funktion beein-

Vor der Operation. Nach der Operation.

Vor der Operation. Nach der Operation.

Kieferstellung vor der Operation.



Kieferstellung nach der Operation.

Schienenverband mit Gleitschiene links.

Intraoraler Schienenverband mit den intermaxillären Verschnürungen nach der Operation.

trächtigt werden und einige Zeit brauchen, um diese wieder voll ausfüllen zu können. Die Zeit, die zur vollkommenen Wiederherstellung eines solchen Nerven benötigt wird, ist verschieden lang und schwankt zwischen wenigen Wochen bis zu einer jahrelangen Schädigung eines Astes und seiner Inervationsstellen. Ist der Nerv nicht durchtrennt, so wird er sich immer wieder regenerieren, und daß er nicht durchtrennt wird, dafür sorgt die Sorgfalt der Schnittführung.

Sind wir also vor die Aufgabe gestellt, eine Progenie oder Makrogenie schnell und ohne Gefahr für das Nichteintreten einer Knochenneubildung an den Durchtrennungsstellen zu beseitigen, so werden wir der Lindemann'schen Methode den Vorzug geben.

Ein Nachteil, der beiden Operationsmethoden anhaftet, liegt in der Tatsache, daß der Unterkiefer für eine gewisse Zeit vollkommen festgelegt wird. Es leidet während dieser Zeit die Ernährung des Patienten, der entweder durch den Wasserschlauch oder flüssig ernährt werden muß. Ist das Gebiß lückenlos, so wird eine Ernährung durch die Nase oder Nährklistiere nicht zu vermeiden sein.

Ich lasse jetzt die Krankengeschichte eines Patienten folgen, der in diesem Jahre in dem Städtischen Krankenhaus in Neumünster von Herrn Dr. Graf nach der Lindemann'schen Methode operiert wurde. Die zahnärztliche Vor- und Nachbehandlung lag in den Händen des Leiters der Zahnklinik der Ortskrankenkasse Neumünster, Herrn Dr. Meier.

Vorgeschichte.

Herr St., 36 Jahre alt, Eintritt in die Behandlung am 2. 2. 1930. Z. Zt. noch in Behandlung. Patient sucht die Zahnklinik zwecks Behandlung kranker Zähne auf. Er gibt an, daß er von Kindheit an nicht ordentlich kauen kann. In letzter Zeit sind die Beschwerden immer unangenehmer geworden, als die Zähne, mit denen hauptsächlich gekaut wurde, sich kariös veränderten. Schon von Geburt an stehen die Unterkieferzähne vor denen des Oberkiefers. Angeblich hat der Großvater mütterlicherseits ebenfalls eine Progenie gehabt. Eltern und Geschwister sind alle normal und gesund. Auch die drei Kinder sind frei von dieser Anomalie. Nur ein Neffe, der jetzt 7 Jahre alt ist, läßt die Anlage einer Progenie erkennen.

Befund.

Die Untersuchung des Mundes ergibt ein Vorstehen des Unterkiefers vor dem Oberkiefer um $1^1/_2$ cm. Beim Schließen des Mundes kommen erst die zweiten Prämolaren mit ihren Antagonisten zusammen. An Zähnen fehlen:

unten: links: 2. und 3. Molar; rechts: 1. Molar;

oben: links: 1. Prämolar; rechts: Eckzahn u. 2. Prämolar.

Die Frontzähne sind teilweise erheblich beschädigt, viele Zähne sind wurzelbehandelt. Der Unterkieferbogen ist im Verhältnis zum Oberkieferbogen zu groß, so daß die Prämolaren und Molaren des Unterkiefers, soweit noch vorhanden, im Kreuzbiß mit den oberen artikulieren. Sie haben sich durch den dauernden Druck, der auf ihrer lingualen Seite lastet, mundeinwärts geneigt. Der Unterkieferwinkel ist sehr flach. Die Sprache ist etwas undeutlich. Lunge, Herz: o. B.

Diagnose.

Wir hätten es hier also mit einer ererbten Progenie zu tun, da die Anomalie angeboren ist und ein Großvater sie bereits gehabt hat. Es fehlen alle Zeichen einer Akromegalie.

Therapie.

Eine orthodontische Behandlung kommt wegen des Alters des Patienten und der Größe der Anomalie nicht in Frage. Es bleibt nur die Operation

———

Der Patient wurde in der Zahnklinik für die Operation vorbehandelt. Zunächst mußte daran gedacht werden, wie der Schienenapparat, der die beiden Zahnreihen in der zukünftigen Stellung fixieren sollte, anzulegen war. Die Hauptfrage war die, wie die Zahnreihen bei Änderung ihrer gegenseitigen Stellung zueinander passen würden. Wir stellten uns vom Unter- und Oberkiefer genaue Gipsmodelle her, wie wir es von der bisherigen Behandlung von Kieferbrüchen gewohnt waren. Der Versuch, diese beiden Kiefermodelle in eine funktionstüchtige und normale Artikulation zu bringen, gelang vollständig.

Nach dem Vorschlag von Reichenbach wurde zunächst eine Röntgenaufnahme beider Kieferseiten gemacht, um festzustellen, wie groß die Dorsalverschiebung sein darf. Wir überzeugten uns an dieser Röntgenaufnahme davon, daß bei einer der Größe des Überbisses entsprechenden Zurücksetzung des Kiefers eine genügend breite Anlagerungsfläche zur Verheilung der Fragmente vorhanden war. Dann mußte darauf Acht genommen werden, daß keine Bißerhöhung eintrat, was durch eine Höcker-auf-Höcker-Stellung der Molaren erreicht werden würde. Durch eine derartig bedingte Abhebelung des Fragmentes vom restierenden Stumpf könnte die Kallusbildung in Frage gestellt sein Solche Zähne, die den Biß erhöhen, müßten beschliffen oder extrahiert werden. In unserem Falle kamen beide Faktoren nicht in Frage.

Nunmehr gingen wir an die Herstellung der Schiene. Ein Schienenverband hat die Aufgabe, die beiden Kiefer nach der Operation vollkommen fest miteinander zu verbinden und sie so in der neuen Okklusionsstellung zu fixieren. Es soll dadurch ein Verschieben der beiden Fragmente an ihren Durch-

trennungsstellen auf jeden Fall vermieden werden. Wir benutzten zum Anlegen der beiden Schienen die Zähne des Ober- und Unterkiefers. Um eine zu große Belastung einzelner Zähne zu verhindern, nahmen wir als Anker möglichst viele Zähne, mindestens jeden zweiten. Wir hatten dadurch auch eine Gewähr, daß die Schiene fest sitzt. Wir umgaben also die vorgesehenen Zähne mit Randolfringen, die dann mit einem starken Drahtbügel verlötet wurden. An den Bügeln wurden kleine Häkchen angebracht, die als Träger der intermaxillären Verschnürung dienen sollten.

Ein Nachteil dieser Art der Fixierung der beiden Kiefer besteht in der etwa drei Wochen dauernden völligen Immobilisation des Unterkiefers, wie sie von fast allen ausführenden Chirurgen für notwendig erachtet wird. Es kann durch diese lange Inaktivität zu Schrumpfungen der Kapsel und zur Verklebung der Kapselinnenfläche führen (Reichenbach).

Es muß dafür gesorgt werden, daß der Kiefer, nachdem die intermaxilläre Verschnürung entfernt ist, erst nur wenige genau vorgeschriebene Bewegungen ausführt. Man erreicht das durch eine Gleitschiene, die an den beiden Schienen angebracht wird. Wir löteten also, um eine ganz sichere Führung zu erreichen, an jeder Seite in der Gegend der Molaren unten zwei Ösen an, in denen zwei an der oberen Schiene befestigte Dorne hin- und hergleiten konnten.

Eine an Stelle dieser Einrichtung häufig verwendete intermaxilläre Gummiverschnürung hielten wir der unsicheren Führung wegen und weil sie nicht immer dem Zug der Muskeln, die den Kiefer immer wieder nach vorn zu ziehen suchen, zu widerstehen vermag, für nicht so geeignet. Andere Autoren wie Meder, Schröder und Bruhn verwenden andere Gleitschienen, die aber demselben Zweck dienen.

Die untere Schiene wurde jetzt eingesetzt und mit Drähten an den Zähnen gut befestigt. Die obere konnte noch nicht eingesetzt werden, weil die Gleitdorne bei der alten Kieferstellung ein Schließen des Mundes verhinderten. Sie wurde nach der Operation eingesetzt.

Am 23. August d. Js. wurde die Operation im Städtischen Krankenhaus in Neumünster im Beisein von Herrn Dr. Meier von Herrn Dr. Graf ausgeführt. Den Gang der Operation habe ich schon früher dargestellt. Nachdem die rechte Kieferseite durchtrennt war, wurde die Wunde vernäht. Als nach Durchmeißelung der linken Seite ein Rückwärtsbewegen des Kiefers nicht möglich war, wurde die rechte Seite nochmals eröffnet und eine wahrscheinlich zu Anfang übersehene Knochenspange durchtrennt. Dann erfolgte die Zurücksetzung des Kiefers in leichter Äthernarkose durch Handdruck, bis normale Okklusion hergestellt war. Die obere Schiene wurde von Herrn Dr. Meier festgesetzt und durch Drahtligaturen fest mit der unteren verbunden. Das Gesicht hatte unmittelbar nach Zurückstellen

des Unterkiefers ein normales Aussehen erhalten. Nach der Operation wurde festgestellt, daß die Bewegung der Gesichtsmuskeln und des Augenlides möglich war. Der Nervus facialis war also nicht durchtrennt worden, was bei der sehr sorgfältigen Schnittführung auch nicht zu erwarten war. Dann wurde ein Kopfverband angelegt, nachdem rechts ein Streifen und links ein Gummirohr als Drain eingelegt waren.

24. August. Es hatte sich ein starkes Ödem auf beiden Seiten in der Gegend der Parotis gebildet, das die Lockerung des Verbandes verlangte. Auch die intermaxillären Drahtschienen wurden etwas gelockert, weil einige Zähne periodontitisch geworden waren und Schmerzen verursachten. Patient klagte über starkes Druckgefühl im Kopf. Temperatur war etwas erhöht. Im Gebiet des Unterkiefers taubes Gefühl. Lidschluß war nicht möglich.

25. August. Ödem war noch nicht zurückgegangen. Taubes Gefühl im ganzen Gesicht. Die Trennung der Zahnreihen ermöglichte gut die flüssige Ernährung.

26. August. Besserung des subjektiven Empfindens. Die linke Seite war ziemlich abgeschwollen, während rechts noch das Ödem bestand. Der obere Facialisast, der durch den Eingriff etwas gelitten hatte, war noch nicht wieder in volle Funktion getreten. Der Lidschluß und das Stirnrunzeln waren auf beiden Seiten noch nicht möglich. Die Drains wurden entfernt. Es entleerte sich reichlich wässeriges Sekret aus der rechten Wunde (Parotisfistel?).

27. August. Weiteres Abschwellen beider Parotisgegenden. Die Drahtligaturen wurden wieder etwas angezogen. Schmerzen in der Gelenkgegend. Wundheilung gut. Lidschluß noch nicht möglich.

28. August. Status gut. Es waren außer der leichten Facialisstörung am Auge und dem nachlassenden tauben Gefühl im Gesicht keine Beschwerden mehr vorhanden. Keine Sekretion mehr aus der Wunde.

1. September. Die Wunden waren reaktionslos verheilt, die Parotisgegenden beiderseits nur noch leicht geschwollen. Schmerzempfindungen in der Gelenkgegend hatten nachgelassen. Um eine leichte Bewegung des Kiefers zu ermöglichen, wurden statt der Drahtligaturen starke Gummizüge angelegt. Öffnen des Mundes wenig möglich.

2. September. Die Gleitschienen wurden entfernt, um eine seitliche Bewegung zu gestatten. Die Schwellung war ganz verschwunden. Der Mund konnte ziemlich weit geöffnet werden. Etwas Schmerzhaftigkeit in der Gelenkgegend war dabei noch vorhanden. Die Facialisstörung im Augengebiet besserte sich langsam. Der Lidschluß war noch nicht ganz möglich. Patient wurde aus dem Krankenhaus in zahnärztlich-ambulante Behandlung entlassen. Der Zahnschluß war den vorliegenden

Verhältnissen nach als gut zu bezeichnen. Die unteren Frontzähne standen hinter den oberen. Ein Einschleifen des Bisses war noch nötig.

14. September. Die Schienen mit den Gummizügen lagen noch unverändert. Da einige Zähne infolge des Schienendruckes und des Zuges der Gummibänder leicht periodontitisch geworden waren, wurde das Kauen harter Speisen noch vermieden. Das Empfindlichwerden der Zähne konnte aber auch durch den ungewohnten Kaudruck hervorgerufen worden sein, an den die bisher außer Funktion gesetzten Zähne sich erst langsam gewöhnen mußten. Das taube Gefühl in den Wangen und am Kinn war vollständig verschwunden. Eine Prüfung der Zahnpulpen ergab deren volle Vitalität, ein Zeichen, das der Nervus mandibularis nicht durchtrennt war. Der Lidschluß links war immer noch nicht ganz möglich, doch war eine Besserung offensichtlich. Das rechte Auge konnte ganz geschlossen werden. Die Kieferbewegung war gut und ohne Schmerzen möglich.

22. September. Probeweise wurden die Schienen und Gummizüge entfernt. Der Biß wurde eingeschliffen.

24. September. Da der Unterkiefer Neigung zeigte, wieder nach vorn zu rücken, wurden neue Schienen angelegt mit starken intermaxillären Gummizügen. Eine Röntgenaufnahme zeigte genügende Kallusbildung. Sie zeigte außerdem, daß rechts der Knochenschnitt sehr hoch angelegt war und den Gelenkfortsatz und Proc. coronoideus jeden für sich gelöst hatte.

Reichenbach macht hauptsächlich den Musculus masseter und den Musculus pterygoideus internus dafür verantwortlich, daß auch noch längere Zeit nach der Operation, nach der eigentlich eine völlige knöcherne Vereinigung der Fragmente zu erwarten ist, die Tendenz für den Unterkiefer besteht, nach vorn zurückzuweichen. Wir müssen dann also solange, bis wir annehmen können, daß der Knochen, die Gelenke und Muskeln sich den veränderten Verhältnissen angepaßt haben, den Kiefer durch Ausspannen von intermaxillären Gummizügen retinieren.

Am 20. November, also zwei Monate nach der Operation, wurden die Schienen vollständig entfernt. Die Kieferbewegung war jetzt ohne jede Schwierigkeit und ohne Schmerzen gut möglich. Jede Nahrung wurde gegessen und Patient war sehr zufrieden. Das linke Auge konnte jetzt bis auf einen kleinen schmalen Spalt, das rechte vollständig geschlossen werden. Die Facialisschwäche, denn nur eine solche kann es sein, war wohl durch den starken Hakenzug bei der Operation oder durch Kallusdruck entstanden. Sie wird in absehbarer Zeit ganz verschwunden sein. Der kosmetische Erfolg der Operation ist als sehr gut zu bezeichnen, wie die Abbildungen zeigen. Der funktionelle ebenfalls. Die rohe Kraft der Kaumuskulatur ist voll wieder hergestellt. Die Narben sind in tadellosem Zustand

und kaum zu sehen. Die Knochen zeigen keine Verschieblichkeit gegeneinander. Das Gebiß wird durch Brücken vervollständigt werden.

Zusammenfassung.

Bei einem Fall hochgradiger, entstellender Progenie mit mangelhafter Kaufunktion wurde durch beiderseitige Durchtrennung des aufsteigenden Kieferastes und Zurückversetzen des Kiefers ein funktionell und kosmetisch tadelloser Erfolg erzielt. Die Schnelligkeit der Heilung überrascht besonders. Schon zehn Tage nach der Operation wurde die Kautätigkeit wieder aufgenommen. Wurde auch noch nicht alles gegessen, so wurde doch vor allem vermieden, daß Gelenk-Erkrankungen und -Veränderungen eintraten, und es wurde erreicht, daß sich der Knochen und die Muskulatur schneller an die veränderten Verhältnisse gewöhnten. Es braucht also keine dreiwöchentliche völlige Immobilisation stattzufinden, um eine genügende Festigung zu erzielen. Dies Verfahren der Operation am aufsteigenden Kieferast bietet gegenüber anderen Methoden der Kieferdurchtrennung einen wesentlichen Vorteil. Auch die orthodontische Nachbehandlung vereinfacht sich und stellt dadurch den Erfolg sicher. In der beschriebenen Art der Durchführung und in der Zusammenarbeit zwischen Chirurg und Zahnarzt liegt im wesentlichen der erzielte Erfolg begründet.

Am Ende meiner Arbeit sei es mir gestattet, Herrn Professor Dr. Löhr für die Zuweisung der Arbeit, sowie für die Übernahme des Referats und Herrn Dr. Meier für Anregungen zu ihrer Durchführung meinen besten Dank auszusprechen.

Literatur.

1. Prof. Dr. Georg Schmidt, München: „Progenieoperationen", Deutsche Zeitschrift für Chirurgie.

2. Dr. Erwin Reichenbach, München: „Zahnärztlich-prothetische Mithilfe bei der operativen Behandlung der Progenie", Correspondenzblatt für Zahnärzte.

3. Prof. Kranz, München: „Einführung in die Orthodontie".

4. Dr. Hans Pichler, Wien: „Doppelte Unterkieferresektion in einem Fall von hochgradiger Progenie", Wiener Vierteljahrsschrift für Zahnheilkunde.

5. Dr. Hans Pichler, Wien: „Über Progenieoperationen", Wiener klinische Wochenschrift.

6. Prof. Dr. Chr. Bruhn, Düsseldorf: „Über die Beseitigung der Progenie durch chirurgische und zahnärztlich-orthopädische Maßnahmen", Deutsche Zahnheilkunde. 1920.

7. Prof. Dr. Chr. Bruhn, Düsseldorf: „Über chirurgische und zahnärztlich-orthopädische Maßnahmen zum Ausgleich der Makrognathie und Mikrognathie", Deutsche Monatsschrift für Zahnheilkunde. 1921.

8. Dr. Günther Cohn-Stock, Berlin: „Die chirurgische Immediatregulierung der Kiefer, speziell die chirurgische Behandlung der Prognathie", Vierteljahrsschrift für Zahnheilkunde. 1921.

9. Perthes: Zentralblatt für Chirurgie 1922.

10. Greve: „Grundlagen der orthopädischen Kiefermessung", Deutsche Zahnheilkunde. 1921.

11. Dr. R. Krueger, Berlin: „Die chirurgische Behandlung der Progenie", Archiv für klinische Chirurgie. 1921.

12. Prof. Dr. C. Henschen und Prof. Dr. R. Schwarz, Basel: „Die operative Behandlung der Progenie nach cephalometrischem Prinzip", Der Chirurg I. 1928.

13. Prof. Dr. Alfred Kantorowicz, Bonn: „Klinische Zahnheilkunde". 1924.

14. Corning: „Topographische Anatomie".

15. Angle: „Behandlung der Okklusions-Anomalie".

16. Floris: „Korrektur einer Progenie durch chirurgischen Eingriff", Berlin. 1909.

17. Hauptmeyer: „Über die anatomischen Veränderungen des Unterkiefers bei einigen Stellungsanomalien der Zähne unter Zugrundlegung der röntgenologischen Befunde", Deutsche Monatsschrift für Zahnheilkunde. 1913.

Lebenslauf.

Ich bin am 19. April 1908 in Kiel als Sohn des Civil-Ingenieurs Hinrich Claußen geboren. Nach einem 12jährigen Besuch der Ober-Real-Schule II bestand ich Ostern 1926 die Reifeprüfung. Dann widmete ich mich ab Herbst 1926 dem Studium der Zahnheilkunde an der Universität Kiel. Ostern 1930 machte ich das Staatsexamen an der Kieler Universität. Augenblicklich bin ich in der Zahnklinik der Ortskrankenkasse Neumünster i. H. tätig.

Herbert Claußen.